Aus der Chirurgischen Universitätsklinik zu Frankfurt am Main
(Direktor Professor Dr. V. Schmieden)

Die Anzeigestellung zur Kniegelenkseröffnung

an der Chirurgischen Universitätsklinik zu Frankfurt am Main

Inaugural-Dissertation

zur Erlangung der Doktorwürde
in der gesamten Medizin
der Hohen Medizinischen Fakultät
der Johann Wolfgang Goethe-Universität
zu Frankfurt am Main

vorgelegt von

SIEGFRIED LAHNSTEIN
aus
Frankfurt am Main

Mai 1941

Gedruckt mit Genehmigung der Medizinischen Fakultät
der Johann Wolfgang Goethe-Universität zu Frankfurt a. M.

Referent: Dozent Dr. Westermann

Korreferent: Dozent Dr. Thomsen

Dekan: Prof. Dr. Dr. Guthmann

R. UNIV.
BIBLIOTHEEK
LEIDEN

Die Anzeigestellung zur Kniegelenkseröffnung an der Chirurgischen Universitätsklinik zu Frankfurt am Main.

I.

Die Aufgabe der vorliegenden Arbeit besteht darin, die verschiedenen Indikationen zur Eröffnung des Kniegelenkes, wie sie an der Chirurgischen Klinik der Johann Wolfgang Goethe-Universität zu Frankfurt am Main gestellt wurden, zu erfassen und in übersichtlicher Form gegeneinander abzugrenzen. Es handelt sich um Fälle der Jahre 1930 bis 1940.

Nach einer möglichst sorgfältigen Durchsicht konnten schließlich 74 Fälle zur genaueren Bearbeitung herangezogen werden, wobei die Kniegelenksresektionen sowie alle Eingriffe auf Grund tuberkulöser Erkrankung des Kniegelenkes absichtlich nicht mit einbegriffen wurden.

Unter den genannten 74 Fällen nun stehen die Meniscusläsionen mit der Zahl 37 weitaus an der Spitze, es folgen die freien Gelenkkörper mit 22 Fällen, danach in größerem Abstand der chronische Kniegelenkserguß sowie das entzündliche Empyem mit je 7 Fällen und endlich noch ein Fall, bei dem die Indikation zur Gelenkseröffnung durch das Vorhandensein einer Meniscuscyste gegeben ist.

Zur besseren Uebersicht sei die Verteilung der beiden wichtigsten Indikationsgebiete — Meniscusläsion und Gelenkmaus — auf die einzelnen Jahre des genannten Zeitabschnittes an Hand einer Tabelle dargestellt; das geringe eigene Krankengut ist auf das Vorhandensein einer gesonderten orthopädischen Klinik zurückzuführen:

Jahr	Menisc.	Freier Körp.
1930—31	3	1
1931—32	10	2
1932—33	9	7
1933—34	4	2
1934—35	1	1
1935—36	2	2
1936—37	—	3
1937—38	2	1
1938—39	3	2
1939—40	3	1

Bevor aber eine ausführliche Schilderung der untersuchten Fälle erfolgen wird, soll in kurzer Form versucht werden, die heute maßgeblichen Ansichten der wissenschaftlichen Forschung für das jeweils zu besprechende Gebiet in zusammenhängender Form darzustellen. Dabei sei nochmals ausdrücklich betont, daß nur diejenigen pathologischen Zustände des Kniegelenkes eine Erwähnung finden sollen, die sich innerhalb der Grenzen der bereits oben angeführten und später eingehender zu besprechenden Gruppen bewegen, also:

1. Meniscusläsionen
2. Freie Gelenkkörper
3. Chronischer Kniegelenkserguß
4. Empyem
5. Meniscuscyste.

1. Meniscusläsionen.

Es ist keineswegs ein reiner Zufall, daß bei der Besprechung der verschiedenen Indikationen zur Eröffnung des Kniegelenkes die Meniscusverletzungen an erster Stelle genannt werden. Meniscusoperationen sind heute sehr verbreitet und werden seit einigen Jahren in immer größerem Umfange ausgeführt.

So wurde z. B. von Schum mitgeteilt, daß in den Jahren 1931 bis 38 allein an dem Staatskrankenhaus der Polizei in Berlin 359 Meniscusexstirpationen ausgeführt wurden, was im Vergleich zu den vorausgegangenen 10 Jahren 1920—30 mit nur 20 Fällen eine Steigerung um das 26-fache bedeutet. Und von noch weiter zurückliegenden Jahren berichtet z. B. Dieterich, daß an der chirurgischen Universitätsklinik in Gießen in den Jahren 1904—27 insgesamt 35 Meniscusoperationen durchgeführt wurden.

Sucht man eine Erklärung für diesen auffallenden Anstieg in den letzten 10—15 Jahren, so wird man einmal die gewaltige Ausbreitung des Sports mit seinen zahlreichen Verletzungsmöglichkeiten gerade während des letzten Jahrzehntes berücksichtigen müssen, andererseits daran denken, daß im gleichen Maße, wie die diagnostischen Mittel zur Erkennung von Kniebinnenverletzungen verbessert wurden, auch die Häufigkeit der beobachteten Fälle von Meniscusschädigungen eine größere werden mußte, wenn auch manche (z. B. Schum) die Ansicht vertreten, daß infolge der verbesserten Diagnostik eigentlich eine Abnahme zu erwarten gewesen wäre, da viele Fälle, die früher irrtümlicherweise unter der Diagnose Meniscusverletzung zur Operation kamen, heute dank der besseren diagnostischen Hilfsmittel ausgeschaltet werden können. Wenn trotzdem die Zahl der operierten Fälle so stark zugenommen hat, so hängt dies nach Schum, Rostock und Runge wahrscheinlich mit einer im Vergleich zu früher geringeren Widerstandsfähigkeit des Meniscusgewebes zusammen. Schließlich, und darauf hat

Rostock auf dem Berliner Chirurgenkongreß 1940 ausdrücklich hingewiesen, darf auch die Tatsache nicht verschwiegen werden, daß die Chirurgen auf dem Gebiet der Meniscusoperationen im allgemeinen operationsfreudiger geworden sind.

Eine strenge Indikationsstellung ist daher unbedingt zu fordern, und zwar lassen sich die wesentlichen Gesichtspunkte nach Rostock folgendermaßen zusammenfassen:

1. Bei der traumatischen Meniscuszerreißung soll die Behandlung zunächst stets eine rein konservative sein, da hier die Gewebstrennung im gefäßhaltigen Teil des Meniscusgewebes stattfindet und somit die Möglichkeit einer Spontanheilung besteht. Für die degenerative Meniscuslösung, die von Mandl z. B. bei über 10 % von 400 operierten Meniscusfällen beobachtet wurde, ist dieses Vorgehen völlig zwecklos, da hierbei infolge degenerativer Einflüsse eine Trennung im gefäßlosen Teil des Meniscusknorpels auftritt und somit die Grundvoraussetzung jeder Heilung, nämlich das Vorhandensein von Kapillaren, fehlt.

   In der Praxis dürfte jedoch eine Unterscheidung zwischen traumatischem bezw. degenerativem Meniscusriß, besonders bei nicht eröffnetem Kniegelenk, in den meisten Fällen sehr schwierig sein, so daß man im allgemeinen zunächst einmal versuchen wird, mit konservativen Behandlungsmethoden auszukommen, um sich erst dann, wenn eine Heilung auf diesem Wege nach relativ kurzer Zeit, etwa 3 Wochen, nicht erzielt wird, die Frage des operativen Eingreifens vorzulegen (Mandl, Rostock, Jehn).
2. Die Antwort auf diese Frage ist in kurzer Form möglich: Die Indikation zur Eröffnung des Kniegelenkes ist gegeben, „wenn eine Gewebstrennung im Meniscus besteht, welche zu Gelenksperren führt oder einen Reizzustand der Gelenkinnenhaut hervorruft" (Rostock).

Ist man einmal zu der Überzeugung gelangt, ohne operatives Vorgehen nicht mehr auskommen zu können, dann soll man die Ausführung des Eingriffes nicht mehr unnötig lange hinausschieben, da der primär abgerissene Meniscus auf das Gelenkinnere einen chronischen Reiz ausübt und so zu den mannigfachsten Schädigungen sekundärer Art führen kann. Dies entspricht der heute allgemein üblichen Auffassung (Böhler, Groh, Jehn, Mandl), wenn auch einzelne Stimmen (z. B. Jehn) die Ansicht vertreten, daß bei einem Alter über 40 oder 50 Lebensjahren von einer Operation abgesehen werden sollte.

Der Eingriff selbst soll an dieser Stelle nur kurz gestreift werden. Als Schnitte haben sich eigentlich nur 2 eingebürgert, einmal der S-förmige Payrsche Schnitt, der bei allen Fällen, wo es dem Operateur auf eine gute Übersicht ankommt, seine Anwendung findet, und zum anderen ein sehr viel kleinerer Schnitt, der jedoch nur bei relativ sicherer Diagnose angezeigt ist und der in der verschiedensten Form zur Aus-

führung gelangt. Neuerdings ist von Panthel ein Wechselschnitt angegeben worden, der die Nerven von Haut und Unterhautzellgewebe schonen und somit einen gewissen Nachteil der bisherigen Schnitte beseitigen soll.

Bei der Exstirpation des Meniscus selbst besteht bisher noch keine völlige Einigkeit darüber, ob stets der ganze Meniscus herausgenommen werden soll, oder ob es genügt, die losgerissenen und die Funktion des Gelenkes beeinträchtigenden Teile zu entfernen. Ebenfalls ist bis heute noch keine Einigung in der Frage erzielt, wie sich der Operateur verhalten soll, wenn er bei der Besichtigung des zu entfernenden Meniscus an diesem keinerlei anatomische Veränderungen findet. Manche Kliniken stehen auf dem Standpunkt, daß jeder schmerzhafte Meniscus entfernt werden soll, während andere dies bestreiten und die Meinung vertreten, man solle in einem solchen Falle lieber den Irrtum in der Diagnostik zugeben und das Kniegelenk wieder zunähen, als den schon angerichteten Schaden noch dadurch verschlimmern, daß man ein wichtiges gesundes Organ entfernt (Rostock).

Hat man den Meniscus entfernt, so wird im allgemeinen das Gelenkinnere systematisch nach pathologischen Veränderungen an Synovialis, Hoffaschem Fettkörper sowie Knorpel und Knochen abgesucht und alles Pathologische gründlich entfernt. Bei arthrotischen Veränderungen schwereren Grades ist eventuell eine sogenannte „Gelenktoilette“ durchzuführen (Mandl, Groh).

Die Diagnose der Meniscusverletzungen bereitet oft noch erhebliche Schwierigkeiten. Schon verschiedentlich sind im Laufe der Jahre genaue Richtlinien angegeben worden, nach denen eine Meniscusläsion sichergestellt werden kann (Jehn, Böhler), jedoch gibt es ein völlig einwandfreies diagnostisches Zeichen auch heutzutage noch immer nicht (Rostock).

Eine bedeutende Bereicherung der diagnostischen Hilfsmittel stellt die Pneumoradiographie des Kniegelenkes dar, die heute an zahlreichen Kliniken geübt wird. So berichtet z. B. Schum, daß dieses Verfahren bei der Darstellung des medialen Meniscus mit etwa 97 % zuverlässige Ergebnisse liefert, während nach einer Mitteilung von Böhler etwa 80—85 % aller Meniscusverletzungen durch die Pneumoradiographie nachweisbar sind. Allerdings macht er dann die Einschränkung, daß die Anwendung dieses Verfahrens gewöhnlich gar nicht nötig erscheint, und ist damit ähnlicher Ansicht, wie eine ganze Reihe anderer Chirurgen (Mandl, Rostock, Groh), die sogar im Hinblick auf die durch das Kontrastmittel erfolgte Reizung des Gelenkinneren z. T. auf die Pneumoradiographie ganz verzichten. Immerhin erwecken die bisher erzielten Ergebnisse Hoffnungen für die Zukunft, und es ist zu erwarten, daß bei dem weiteren Ausbau des Verfahrens dieses in absehbarer Zeit doch als „frontreif“ bezeichnet werden kann (Rostock).

Eine weitere Möglichkeit verbesserter Diagnostik bietet die Ar-

throskopie des Kniegelenkes, die schon 1921 von Bircher beschrieben wurde und neuerdings wieder von Sommer als Bereicherung der Diagnostik empfohlen wird. Die Endoskopie des Kniegelenkes ist nach seiner Meinung in unklaren Fällen angezeigt, wo man sonst nur durch eine Probearthrotomie der Diagnose näherzukommen vermag. Auch Wilcke, der das Verfahren an der Leiche erprobt hat, hält es in geeigneten Fällen für eine gewisse Bereicherung der Diagnostik, als Regeluntersuchung jedoch nicht empfehlenswert.

2. Freie Gelenkkörper.

Das Auftreten eines freien Körpers bedeutet für das betreffende Gelenk eine ungemein ernste Gefahr sowohl für die Gegenwart, wo es zu schweren Gelenksperren kommen kann, als auch für die Zukunft, indem die dauernde mechanische Reizung schwere Schäden der Gelenkinnenhaut herbeizuführen vermag. Eine Einteilung der Gelenkkörper nach ihrer Entstehungsursache läßt sich etwa folgendermaßen vornehmen:

a) traumatische Gelenkkörper, durch Knorpel- und Knochenabsprengung bei Distorsion, Kontusion usw. entstanden,

b) pathologische bei Arthrosis deformans und neuroparalytica, sowie bei Osteochondritis dissecans und Gelenkchondromatosis.

I. Die praktisch am häufigsten vorkommende und deshalb wichtigste Ursache ist nach heutiger Ansicht die Osteochondritis dissecans. Bekanntlich verläuft diese Erkrankung in verschiedenen Phasen bis zur endgültigen Isolierung der Gelenkmaus, und es erhebt sich deshalb die Frage, in welchem Stadium des Krankheitsablaufes die Operation ausgeführt werden soll — denn daß die Erkrankung an sich einer operativen Behandlung bedarf, darüber besteht heutzutage kaum noch ein Zweifel. Am einfachsten ist die Antwort dann, wenn es sich um eine bereits völlig losgelöste Gelenkmaus handelt. In diesem Falle ist die Operation ohne weiteres angezeigt (Mandl, Rostock).

Schwieriger aber wird die Antwort, wenn die Osteochondritis sich in einem Stadium befindet, wo das sich loslösende Knorpelstück noch weit von der endgültigen Demarkierung entfernt ist und die Überlegung berechtigt erscheint, ob man nicht lieber das Endstadium dieses Prozesses abwarten solle. Die Erfahrung der letzten Jahre hat aber gezeigt, daß eine solche Überlegung nicht angebracht und es in jedem Falle besser ist, „bei einwandfreier Diagnose auf Vorhandensein eines osteochondritischen Herdes die Indikation zur Eröffnung des Gelenkes als gegeben zu betrachten“ (Rostock).

Zur Operation sei hier nur soviel gesagt, daß man heute allgemein bemüht ist, mit dem kleinsten Eingriff, der den gewünschten Erfolg gestattet, auszukommen. Ist der Körper schon gelöst und das Mausbett bereits bindegewebig vernarbt, dann ist es völlig überflüssig, an letzterem noch irgend etwas glätten oder gar ausmeißeln zu wollen, da

dadurch höchstens ein neuer, um soviel größerer bindegewebig zu vernarbender Defekt entstehen würde. Die Untersuchungen von v. Staa haben gezeigt, daß, je mehr am Mausbett in solchen Fällen gearbeitet wurde, umso schlechter der Gelenkbefund später war. Außerdem konnte v. Staa zeigen, daß alle osteochondritisch erkrankten Gelenke, insbesondere das Kniegelenk, zur Arthrosis deformans neigen und daß bei frühzeitiger Gelenkmausentfernung diese Veränderungen häufiger fehlen: er kommt daher auf diesem Umwege ebenfalls zur Forderung einer möglichst frühzeitigen Operation bei sichergestelltem freiem Gelenkkörper.

Befindet sich jedoch das zur Loslösung bestimmte Knorpelstück noch innerhalb des Mausbettes, dann ist nach Entfernung der Knorpelnekrose eine Glättung des entstandenen Randes zu empfehlen.

II. Gelenkchondromatose.

Bei diesem nicht ganz selten vorkommenden Krankheitsbilde handelt es sich nach der Ansicht von Lexer um eine echte Tumorbildung auf der Basis synovial verlagerter Knorpelkeime. Charakteristisch ist, daß die befallenen Gelenke in sich einige oder viele Knorpelkörper enthalten, die nicht aus den Knorpelflächen der Gelenkenden stammen (Rostock). Die entstehenden Geschwülste bleiben teils in der Gelenkkapsel liegen, teils wachsen sie mit einem Stiel in die Gelenkhöhle vor und können schließlich zu vollkommen freien Gelenkkörpern werden. In den beiden letzten Fällen ist man daher, um die Symptome des Gelenkmausleidens zu beseitigen, genötigt, die betreffenden Störenfriede operativ zu entfernen. Findet man bei der Operation in der Synovialis weitere Bildungsstätten neuer Geschwülste, so muß man, um ein Recidiv zu vermeiden, die ganze Kapsel exstirpieren.

III. Chondromalacia patellae.

Zu den Binnenverletzungen des Kniegelenkes, die an dieser Stelle eine Erwähnung finden müssen, gehört auch die Chondropathia bezw. Chondromalacia patellae, deren Wesen in degenerativen Veränderungen an der Knorpelfläche der Kniescheibe zu suchen ist. Allmählich kommt es so zu einer Auffaserung und Zerklüftung der Knorpelsubstanz, die dabei gleichzeitig eine gelbliche Verfärbung annimmt. Man faßt das Leiden heute als ein Vorstadium der allgemeinen Arthrose auf und unterscheidet ein latentes von einem manifesten Stadium. Die Differentialdiagnose gegenüber Osteochondritis und Arthrosis deformans läßt sich durch die Größe und Zahl der Knorpelkörper, und vor allem röntgenologisch, stellen.

Die Chondromalacie der Patella scheint häufiger zu sein, als man bisher angenommen hat — so wurde von Silfverskiöld an einem größeren Sektionsmaterial nachgewiesen, daß z. B. in der Altersstufe von 40—60 Jahren die Erkrankung in 65 % der Fälle vorkommt, während mit 60 Jahren und darüber die Häufigkeit 100 % beträgt.

Die Therapie ist zunächst stets konservativ, nur falls dann kein Erfolg zu verzeichnen ist, ist die Indikation zur Operation gegeben, die darin besteht, daß nach seitlicher Aufklappung des Gelenkes der erkrankte Knorpel abgetragen und die Rückfläche der Kniescheibe geglättet wird. Eine dünne Knorpelschicht muß jedoch stehen bleiben, da man sonst, wenn der Knochen frei zu liegen kommt, den Zustand eher verschlechtert als verbessert, indem eine schwere Arthrosis deformans die notwendige Folge sein wird (Oberniedermayr).

IV. Arthrosis deformans.

Daß es auch einmal im Verlaufe einer Arthrosis deformans zur Ausbildung freier Gelenkkörper kommen kann, ist eigentlich selbstverständlich und liegt im Wesen dieser chronisch-verbildenden Gelenkerkrankung begründet. Nach Silfverskiöld kann die Arthrosis deformans als eine Fortsetzung der Chondromalacie aufgefaßt werden, wobei die reinen Fälle von Chondromalacie hauptsächlich vor dem 40. Lebensjahr zu treffen sind, während die Arthrosis deformans im 60. Jahre ein Drittel der Fälle ausmacht und bei einem Alter von 80 Jahren über 85% beträgt. Zwischen 50 und 60 Jahren gehen beide Formen ohne deutliche Grenze ineinander über.

Eine gewisse Ausnahme gegenüber den anderen, bisher besprochenen Erkrankungen bildet die Arthrosis deformans insofern, als hierbei nur ganz ausnahmsweise, z. B. bei sehr starken Schmerzen und schlechter Gelenkstellung, in der Hauptsache bei jüngeren Individuen, eine Operation angezeigt ist. Bei höherem Alter, schlechtem Allgemeinbefinden sowie multiplem Auftreten ist eine Operation geradezu gegenindiziert.

3. Der chronisch recidivierende Kniegelenkserguß.

Unter diesem Sammelbegriff sind alle diejenigen entzündlichen Zustände zu verstehen, die, teils akut, teils chronisch oder intermittierend verlaufend, Patienten und Arzt oft auf eine recht schwere Geduldsprobe stellen. Als auslösende Momente kommen scharfe und stumpfe Verletzungen, Meniscusläsionen, freie Gelenkkörper, benachbarte Entzündungen usw. in Frage. Auch unter den Komplikationen nach Eingriffen am Kniegelenk spielen die chronisch-unspezifischen Synovitiden eine viel größere Rolle, als man früher angenommen hat.

Bürkle de la Camp hat für alle diese Erscheinungsformen das treffende Wort vom „reizempfindlichen Kniegelenk“ geprägt und meint damit alle jene entzündlichen Zustände der Gelenkinnenhaut, die mit einer Verdickung der Synovialmembran samt Zottenwucherung und mit serösen Ausscheidungen, den sog. Reizergüssen, einhergehen. Es ist erwiesen, daß eine gewisse angeborene oder erworbene Konstitution diese besondere Anfälligkeit des Kniegelenkes beeinflußt, und zwar ist diese Konstitution eine allgemein geographische und für jedes Einzelwesen persönliche (Bircher).

Wir wissen, daß über 90% aller Kniegelenkstraumen einen Erguß in die Gelenkhöhle nach sich ziehen. Bei drei Vierteln dieser Fälle geht der betreffende Erguß schon nach relativ kurzer Zeit wieder völlig zurück, während in einem Viertel ein chronisch-recidivierender Erguß sowie dauernde Beschwerden zurückbleiben. Dies können wir nur so erklären, daß eine gewisse konstitutionelle Veranlagung den einen Patienten befähigt, seinen Erguß schnell wieder aufzusaugen, während der andere dies nicht vermag und zur Wiederkehr der Ergüsse neigt. Daß auch der Beruf bei der Entstehung des reizempfindlichen Kniees eine nicht unbedeutende Rolle spielt, wird heute allgemein anerkannt; so ist doch das Bergarbeiterknie als das klassische Beispiel eines erhöhten Reizzustandes eines Kniegelenkes zu betrachten (Remmer-Andreesen).

Es ist das besondere Verdienst von Läwen und Biebl, daß sie für die histologischen Veränderungen, welche den betreffenden pathologischen Reizzuständen der Gelenkinnenhaut zu Grunde liegen und an denen wir ihren Grad am besten erkennen können, eine sehr genaue Einteilung gegeben haben. Man unterscheidet danach eine infiltrative, eine fibroplastische und eine granulierende Grundform, und zwar verteilen sich diese verschiedenen Synovialveränderungen auf die einzelnen klinischen Krankheitsbilder in folgender Weise:

Bei der Synovitis chronica simplex in 56% die infiltrative Grundform, in 28% dagegen die granulierende Grundform. Letztere, die ohne Knorpelveränderungen einherzugehen pflegt, ist schon durch eine einfache Gelenkfensterung, die innere Arthrotomie Läwens, zur Rückbildung zu bringen.

Bei den knorpeldegenerativen Prozessen überwiegt weitaus die fibroplastische Grundform. Sie wird z. B. bei der Osteochondritis dissecans in 100% der Fälle angetroffen, während bei den Meniscusläsionen, der Chondropathia patellae und der Arthrosis deformans bis zu einem gewissen Grade auch leichtere infiltrative Veränderungen hinzukommen.

Für die Beurteilung des Reizzustandes der Synovialis, wonach sich heute in erster Linie die Nachbehandlung und Prognose bei einer Arthrotomie des Kniegelenkes richtet, bieten sich demnach folgende Möglichkeiten:

1. Vor der Operation Feststellung, ob ein Kniegelenkserguß bezw. eine Kapselschwellung vorhanden ist.
2. Während der Operation genaue Besichtigung der Gelenkinnenhaut, vorausgesetzt, daß keine Blutleere angewandt ist. Diese wird daher im allgemeinen bei der Eröffnung des Kniegelenkes abgelehnt.
3. Nach der Operation histologische Untersuchung eines durch Probeexcision gewonnenen Stückes der Synovialis. Es ist dies die eindeutigste Methode.

Das Frühsymptom des reizempfindlichen Kniegelenkes ist der immer wiederkehrende Kniegelenkserguß. Therapeutisch ist er oft nur sehr schwer zu beeinflussen, und es sind daher im Laufe der Zeit eine recht große Anzahl von Behandlungsmethoden angegeben worden. Die heutige Anschauung ist die, daß in den Fällen, wo die zunächst zu versuchende konservative Behandlung sowie öftere Punktionen keinen Erfolg zeigen, ein operatives Eingreifen im allgemeinen angezeigt ist. Es sind im wesentlichen zwei Methoden, die hier in Frage kommen und die beide erstmalig von Läwen angegeben wurden. Einmal die offene Arthrotomie mit Anlegung eines Kapselfensters, d. h. mit Kapselinnenhautresektion, sodaß der Gelenkinhalt durch dieses Fenster in die Gewebe des Beines abfließen kann, wo er resorbiert wird, und zweitens die sog. innere Arthrotomie des Kniegelenkes, deren Ausführung perkutan mit einem Messertroikart möglich ist. Voraussetzung ist hierbei der kulturelle Nachweis auf Sterilität des Gelenkinhaltes.

Schließlich bleibt für ganz besonders hartnäckige Fälle noch die totale Synovektomie übrig.

Außer diesen Eingriffen spielt — wie überhaupt auf dem Gebiete der Kniegelenkserkrankungen — bei alle den Fällen, wo man trotz der verschiedensten Hilfsmittel nicht zu einer sicheren Diagnose kommt, die Probearthrotomie des Kniegelenkes eine nicht unbedeutende Rolle. Obwohl im allgemeinen die Frage nach der Berechtigung dieses Eingriffes ziemlich großzügig beantwortet wird, gibt es doch auch Stimmen, die eine strengere Indikationsstellung fordern, indem sie darauf hinweisen, daß gerade die Fälle, bei denen sich nach Gelenkeröffnung nichts Pathologisches findet, meist ein ungünstiges Operationsergebnis zeigen (Rostock). Demnach sind die Voraussetzungen für eine Probearthrotomie erst erfüllt, wenn alle klinischen Untersuchungsmethoden erschöpft sind und nach der voraussichtlichen Klärung der Diagnose auch Aussicht auf erfolgversprechende Behandlung besteht, und schließlich, wenn der Eingriff unter strenger Asepsis von einem auch in der Diagnostik erfahrenen Chirurgen ausgeführt wird (Läwen).

Ganz kurz sei noch eine besondere Form der Synovitis, die Sklerose des Hoffaschen Fettkörpers, kurz Hoffasche Krankheit, erwähnt, die ihrem Wesen nach eine fibröse Hyperplasie des subpatellaren Fettkörpers darstellt. Während man früher die Hoffasche Krankheit als eine Erkrankung sui generis auffaßte, so neigt man heute auf Grund genauer Untersuchungen vielmehr zu der Ansicht, daß es sich um eine sekundäre, symptomatische Affektion dieses Gelenkbestandteiles handelt, der sich genau so wie die übrige Gelenkinnenhaut an den Binnenerkrankungen des Kniegelenkes beteiligt (Mandl, Bürkle de la Camp). Es ist daher ohne weiteres verständlich, daß bei der Entstehung dieser Krankheit einmalige und vor allem chronische, meist indirekte Traumen die Hauptrolle spielen. Am häufigsten ist die Kombination mit Meniscusverletzungen, so konnte z. B. Bircher, der bei 100 reinen Meniscus-

fällen regelmäßig den Fettkörper zur histologischen Untersuchung mitentfernte, fast in sämtlichen Fällen schwere Veränderungen desselben nachweisen.

Die Therapie ist zunächst stets konservativ. Erst wenn auch nach Monaten die Beschwerden nicht verschwunden sind, ist eine Arthrotomie angezeigt. Ist der Hoffasche Fettkörper bei sonst normalem Gelenkbefund verdickt, dann soll man ihn exstirpieren und nach sorgfältiger Blutstillung das Gelenk wieder verschließen.

4. Empyem und Kapselphlegmone.

Unter den akuten Entzündungen des Kniegelenkes, die die Frage eines operativen Eingreifens aufkommen lassen, spielt die eitrige Form die hauptsächlichste Rolle. Man unterscheidet allgemein die mehr oberflächlich sich abspielende Entzündung als sogenanntes Gelenkempyem von der mehr in die Tiefe gehenden destruierenden Kapselphlegmone, die meist einer Totalvereiterung des betreffenden Gelenkes gleichkommt. Während man beim Kniegelenkempyem teils leichtere, relativ harmlose, teils schwere lebensbedrohliche Fälle beobachtet, handelt es sich bei der Kapselphlegmone stets um eine sehr schwere Erkrankung. Allerdings ist auch das Empyem im allgemeinen als ernste Krankheit anzusehen, da der Übergang in die prognostisch ungünstige Kapselphlegmone jederzeit möglich ist. Es ist oft so, daß primär meist ein Gelenkempyem besteht, aus dem dann, noch gefördert durch besondere Umstände, wie Virulenz der Keime oder unzweckmäßige ärztliche Behandlung, die Kapselphlegmone entsteht.

Klinisch lassen sich die beiden Krankheitsbilder gewöhnlich recht gut unterscheiden: Beim Empyem findet man meist gutes Allgemeinbefinden sowie oft eine relativ niedrige Temperatur und eine nur mäßig eingeschränkte Beweglichkeit. Dagegen ist bei der Kapselphlegmone jede Bewegung, sowohl die aktive und passive, äußerst schmerzhaft, was verständlich ist, da ja der ganze Kapselschlauch an der Entzündung beteiligt ist. Ferner zeigt die Kapselphlegmone hohes septisches Fieber, Schüttelfröste sowie allgemeine Mattigkeit. Als Folge der Kapseleiterung kommt es schließlich zu paraarticulären Durchbrüchen, die entweder schnell gegen die Haut zur Perforation gelangen oder sich zuweilen in Form von Röhrenabscessen am Ober- und Unterschenkel entwickeln. Von Klapp, der auf dem Gebiete der eitrigen Kniegelenksinfektionen über die meisten Erfahrungen verfügt, werden die Unterschiede zwischen Empyem und Kapselphlegmone mit Rücksicht auf ihr pathologisch-anatomisches Verhalten und ihre Ausbreitung etwa in folgender Weise dargestellt:

Das Kniegelenkempyem ist in der Regel zunächst eine isolierte Erkrankung des vorderen Gelenkabschnittes, also eine sogenannte Gonitis anterior. Erst der Übergang in die Gonitis posterior bedeutet eine ganz

wesentliche Verschlechterung des Zustandes, wobei es in der Folge, meist auf dem Umweg über die Erkrankung des hinteren Recessus, zur septischen Allgemeininfektion kommt.

Als Ursache der eitrigen Infektion kommen penetrierende Verletzungen in Betracht, ferner Entzündungen, die sich in der Nachbarschaft des Gelenkes abspielen, z. B. Erysipel, Furunkel oder Osteomyelitis der gelenknahen Knochen. Schließlich spielen Sepsis sowie andere Allgemeininfektionen, wie Scharlach, Pneumonie, Typhus, die alle auf metastatischem Wege zur Gelenkinfektion führen, eine wichtige Rolle.

Während die Behandlung der akuten eitrigen Gelenkentzündung bis vor nicht allzu langer Zeit hauptsächlich in der operativen Eröffnung und Drainage sowie eventuell einer Totalaufklappung des Gelenkes bestand und Resektionen deswegen garnicht selten vorkamen, wurden von anderer Seite, besonders von Klapp, demgegenüber immer wieder die ausgezeichneten Erfolge der konservativen Punktions- und Spülbehandlung hervorgehoben.

Ausgehend von der Erkenntnis, daß zur Wahrung der Gelenkfunktion die Erhaltung der geschlossenen Kapsel notwendige Voraussetzung ist, forderte Klapp, zunächst nur in seiner Tätigkeit als Kriegschirurg, prinzipiell die geschlossene Behandlung der eitrigen Gelenkinfektionen und baute sein zu diesem Zwecke angegebenes Verfahren in der späteren Friedenspraxis systematisch weiter aus.

In ihrer heutigen Form wird die Methode Klapp etwa in folgender Weise durchgeführt: Nach erfolgter Punktion und Anbringung einer Kanüle auf der Gegenseite wird ohne Anwendung eines stärkeren Druckes der vordere Gelenkabschnitt so lange gespült, bis auf der anderen Seite die Spülflüssigkeit wieder klar herausfließt. Punktion und Spülung werden so oft wiederholt, wie es der klinische Befund verlangt. Außerdem ist täglich die Kniekehle auf Druckempfindlichkeit oder die Anwesenheit von entzündlichem Ödem zu prüfen, um das Auftreten einer Gonitis posterior möglichst früh zu erkennen und in diesem Falle den hinteren Recessus sofort durch zwei seitliche Schnitte zu eröffnen.

Als Spülmittel wird von der Marburger Klinik heute ausschließlich das Rivanol in einer Konzentration von 1 : 1000 angewandt. Auf der Suche nach einem geeigneten Tiefenantisepticum sind im Laufe der Zeit die verschiedensten Mittel angegeben worden, zuerst das Sublimat, dann 3 %-ige Carbolsäure, später von Chlumsky eine Phenol-Kampher-mischung, die auch heute noch mancherorts benutzt wird, und im Weltkrieg war es ein Chininderivat, das Vuzin, das besonders bei der Behandlung der Gelenkschüsse recht segensreich gewirkt hat. Heute ist nun Klapp auf Grund jahrzehntelanger Erfahrungen mit dem Rivanol der Ansicht, daß dieses Mittel in einer Konzentration von 1 : 1000 bis 1 : 5000 dem theoretisch geforderten Idealmittel eines Antisepticums am nächsten kommt.

Klapp hat mit seiner Behandlungsmethode im Vergleich zu früher z. T. sehr gute Ergebnisse erzielt. So konnte Lauber vor einiger Zeit über 46 Fälle von Kniegelenkempyem berichten, bei denen 15mal wieder völlige Bewegungsfreiheit erreicht wurde, während in 14 Fällen die Beweglichkeit etwas eingeschränkt blieb. Bei den übrigen Fällen war das Resultat unbefriedigend.

5. Meniscuscysten.

Das Vorkommen von Meniscuscysten ist garnicht so sehr selten, zeigt doch z. B. eine Zusammenstellung von Groh über sämtliche Kniegelenksoperationen von 1934—1937 unter 1486 Fällen 24 Meniscuscysten, d. h. also, jeder 62. Fall ist hier eine Meniscuscyste. Gewöhnlich stellt sie eine erbsen- bis nußgroße Geschwulst in der Gegend des Gelenkspaltes dar, die deutlich druck- und schmerzempfindlich ist und über der sich die Haut verschieben läßt. Auffallenderweise ist der laterale Meniscus deutlich bevorzugt, ohne daß sich hierfür bis heute eine einwandfreie Erklärung finden läßt. Nur soviel ist sicher, daß die Meniscuscyste ihre Entstehung einer angeborenen Anlage verdankt. Die parameniscären Cysten, das sind die gewöhnlichen, sind häufig Folge einer Meniscusverletzung, während die intrameniscären Cysten mehr Begleit- und Folgezustände von Degenerationserscheinungen sind (Bürkle de la Camp).

Die beste Therapie ist die gründliche Exstirpation der Cyste, nur selten ist die Entfernung des ganzen lateralen Meniscus notwendig.

II.

Bei der Besprechung der zur Ausarbeitung gelangten Fälle wird die gleiche Reihenfolge eingehalten, wie sie bereits im theoretischen Teile durchgeführt wurde.

1. Meniscusläsionen.

Die 37 Fälle, welche in diese Gruppe gehören, lassen insofern eine gewisse Einteilung zu, als bei nicht allen die Indikation zur Eröffnung des Kniegelenkes völlig eindeutig oder ausschließlich auf Grund einer Meniscusverletzung vorliegt. Es lassen sich vielmehr 3 verschiedene Untergruppen, wie folgt, auseinanderhalten:

a) Es besteht lediglich der Verdacht einer Meniscusläsion.
b) Die Diagnose Meniscusverletzung ist eindeutig.
c) Die Meniscusverletzung ist mit einem weiteren Kniegelenksschaden kombiniert.

Bei der ersten Untergruppe, wo lediglich der Verdacht auf eine Meniscusverletzung ausgesprochen wird, ist im ersten Fall drei Monate

vorher im Anschluß an einen Unfall der luxierte Meniscus in Narkose reponiert worden. Seitdem bestehen dauernde Gelenkschmerzen, so daß man sich jetzt zur Operation entschließt. Nach der Gelenkeröffnung ist der anatomische Befund jedoch völlig normal. Trotzdem wird der intakte Meniscus entfernt.

Beim zweiten Fall bestehen seit einem heftigen Sprung von einer Treppe, wobei es im rechten Knie deutlich krachte, starke Schmerzen in demselben. Nach erfolgloser konservativer Therapie wird die Operation vorgenommen und ein abnorm beweglicher Meniscus entfernt.

Der dritte Fall hat eine viel längere Vorgeschichte. Seit 5 Jahren immer wiederkehrende Kniegelenksergüsse und statische Beschwerden, jetzt beim Herabsteigen vom Stuhl ausgerutscht und umgeknickt, anschließend starke Schwellung mit Bewegungseinschränkung. Zunächst konservative Behandlung, vom zugezogenen Orthopäden wird eine Meniscusverletzung festgestellt und die Operation vorgeschlagen. Nach der Eröffnung des Kniegelenkes findet sich jedoch nirgends eine Verletzung. Der Meniscus wird entfernt.

Zur zweiten Untergruppe gehören 32 Fälle, also bei weitem die größte Zahl aller Meniscusläsionen. Die klinische Diagnose, die ja in allen diesen Fällen als völlig eindeutig befunden war, läßt sich jedoch nur zwanzigmal durch den Operationsbefund vollauf bestätigen, indem es sich meistens um Ein- oder Abrisse des betreffenden Meniscus, seltener um Längsrisse handelt. Unter den übrigen 12 Fällen sind es 6, also die Hälfte, bei denen an dem Meniscus mit Sicherheit eine anatomische Veränderung nicht nachweisbar ist; trotzdem wird er in sämtlichen 6 Fällen als Ganzes herausgenommen.

Unter den restlichen 6 Fällen sind es wiederum vier, bei denen nur eine abnorme Beweglichkeit bezw. eine Luxation des betreffenden Meniscus angetroffen wird. In einem weiteren Falle ist der Meniscus sehr schmal und atrophisch, ein Riß oder eine abnorme Beweglichkeit ist nicht feststellbar.

Bei dem sechsten und letzten Fall dieser Serie handelt es sich offenbar um eine Neubildung des schon einmal exstirpierten Meniscus, die daher besonders gründlich entfernt wird. Es ist ja eine bekannte Tatsache, daß sich nach der Entfernung eines Meniscus ein Regenerat zu bilden pflegt. Dieterich hat zwei Regenerationsformen unterschieden, die eine Form entsteht durch Proliferation aus der Synovialis und führt zu einem nur unvollkommenen Ersatz, während die zweite Form ein straffes, widerstandsfähiges Regenerat darstellt, welches dem ursprünglichen Meniscus weitgehendst ähneln kann. Trotzdem handelt es sich aber auch hier vorwiegend um knorpelfreies Ersatzgewebe, also um „unechte" Regenerate. Dagegen hat Stieve in neuester Zeit zwei Fälle veröffentlicht, bei denen es sich nach seiner Anschauung um „echte" Regenerate des früher entfernten Meniscusknorpels handelt. Die

Entwicklung eines solchen „echten“ Regenerates findet nach seiner Meinung in der Weise statt, daß zunächst aus dem vorhandenen Fettgewebe ein vorläufiger Ersatz entsteht, aus dem dann unter dem Einfluß der Funktion sich nach und nach verfilztes Bindegewebe und schließlich auch Faserknorpel bildet. Nach genügend langer Zeit entsteht dann durch funktionelle Anpassung ein Meniscus, der sich in Form, Art der Befestigung und histologischem Bau in keiner Weise von einem normalen Meniscus unterscheidet. Die Annahme, daß es sich auch in unserem Falle um ein derartiges Regenerat handelt, ist daher nicht ganz unbegründet. Allerdings kommt es nur selten vor, daß ein Meniscusregenerat wiederum so heftige Beschwerden macht, daß eine nochmalige Operation angezeigt ist. Von Becker ist ein Fall beschrieben, wo sich in einem Meniscusregenerat wiederum ein großer Einriß fand; ob dies auch für unseren Fall zutrifft, läßt sich aus dem Operationsbefund nicht entnehmen. Jedenfalls ist beim Recidivieren der klinischen Erscheinungen der Meniscuslösung nach kunstgerechter Exstirpation des Organs eine nochmalige Arthrotomie die richtige Therapie (Rostock).

Schließlich sei noch erwähnt, daß von den 32 Fällen dieser Untergruppe bei 28 der ganze Meniscus und viermal ein Teil desselben entfernt worden ist.

Bei der dritten Untergruppe tritt laut klinischer Diagnose zu der eigentlichen Meniscusverletzung das eine Mal ein freier Gelenkkörper, das andere Mal eine Zotteneinklemmung hinzu. Im ersten Falle wird die Diagnose durch die Operation bestätigt und ein freier Gelenkkörper sowie der längsgespaltene Meniscus entfernt, im zweiten Falle ist am Meniscus nichts Besonderes festzustellen, er wird zusammen mit einem gewucherten zottenartigen Stück des Hoffaschen Fettkörpers, der ausgesprochen injiziert und hypertropisch ist, entfernt.

Es bleibt noch die Frage zu beantworten, auf welche Altersstufen sich die 37 Meniscusfälle wohl verteilen. Dabei zeigt sich, daß von

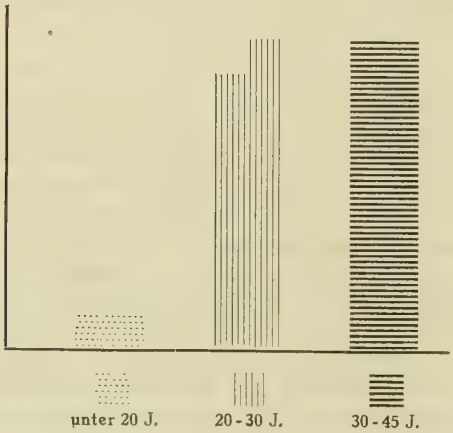

sämtlichen Meniscusoperierten 2 unter 20 Jahren, 17 zwischen 20 und 30 Jahren und 18 zwischen 30 und 45 Jahren alt sind.

Hinsichtlich der Dauer der Vorgeschichte und der dem Eingriff vorausgegangenen konservativen Behandlung läßt sich Folgendes feststellen:

Bei 22 Fällen schwankt die Zeit der v o r der Operation liegenden Beschwerden zwischen 1 und 7 J a h r e n, bei 13 Fällen zwischen 1 und 9 M o n a t e n und nur bei 2 Fällen zwischen 1 bis 6 T a g e n.

Eine k o n s e r v a t i v e Behandlung ist bei 31 zur Operation gelangten Fällen in verschieden langer Dauer vorher durchgeführt, während in 6 Fällen davon nichts erwähnt ist. Zur Operation selbst ist eigentlich kaum noch etwas Besonderes zu sagen. Bevorzugt wird der S-förmige Payrsche Schnitt. Über die Entnahme des Meniscus selbst wurde bereits an anderer Stelle berichtet. 35 mal ist der mediale, 1 mal der laterale Meniscus betroffen, in 1 Falle beide zusammen. Hinsichtlich der Lokalisation ist zu sagen, daß bei 22 Fällen das rechte, bei 15 Fällen das linke Knie erkrankt ist.

Wie bereits aus der weiter oben angeführten Tabelle hervorgeht, ist die Verteilung der Meniscusoperationen auf die einzelnen Jahre von 1930 bis 1940 recht verschieden, so daß man sich die Frage stellen kann, ob hierfür nicht besondere Gründe verantwortlich zu machen sind. Bevor wir uns mit einer solchen Überlegung befassen wollen, seien die zur Beurteilung gelangenden Verhältnisse nochmals in aller Klarheit nebeneinandergestellt:

Dazu sei bemerkt, daß außer den bisherigen 37 Fällen noch 4 weitere zur Darstellung gelangen, von denen zwar die Tatsache der Operation vorliegt, deren genauere Erfassung jedoch nicht möglich ist, da die betreffenden Krankengeschichten verschollen sind. Aus diesem Grunde blieben sie bisher unerwähnt.

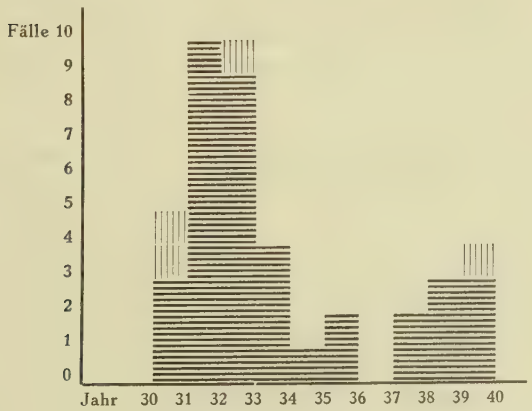

Meniscusoperationen 1930—40

Jetzt aber, wo es darauf ankommt, ein eindrucksvolles Bild möglichst sämtlicher Fälle zu entwerfen, sind sie in die Darstellung mit übernommen und zur besseren Unterscheidung von den übrigen 37 Fällen durch Schraffierung abgesetzt.

Es zeigt sich nun, daß die Zahl der Meniscusoperierten bis zum Jahre 1934 ihr deutliches Maximum aufweist, danach aber ziemlich steil abfällt, im Jahre 1936/37 sogar auf dem Nullpunkt angekommen ist, um erst gegen Schluß wieder allmählich anzusteigen. Bei dem 4. Fall des Jahres 1939/40 handelt es sich um einen Frontsoldaten, und es ist vielleicht nicht ganz unbegründet, anzunehmen, daß unter den entsprechenden Friedensverhältnissen wie in den vorausgegangenen 9 Jahren, auch in diesem Jahre die Zahl der Meniscusoperierten auf nicht mehr als drei angestiegen wäre.

Zusammenfassend läßt sich also sagen, daß noch bis zum Jahre 1934 die Zahl der an der Chirurgischen Universitätsklinik zu Frankfurt am Main operierten Meniscusfälle relativ hoch ist, daß sie dann aber ziemlich steil abfällt, und sich auch bis zum Schluß nicht mehr wesentlich erhöht.

Der Grund hierfür ist zunächst in einer strengeren Indikationsstellung während der letzten Jahre zu suchen, zum Teil auch darin, daß entsprechende Fälle unmittelbar in die orthopädische Klinik gegangen sind.

2. Freie Gelenkkörper.

Auch hierbei lassen sich, ähnlich wie bei den Meniscusoperierten, im einzelnen 3 Untergruppen voneinander abgrenzen.

Bei der e r s t e n Untergruppe, die nur einen einzigen Fall aufweist, ist lediglich der V e r d a c h t ausgesprochen, daß ein freier Körper vorliegt.

Bei der z w e i t e n Untergruppe, die 19 Fälle umfaßt, wird die Diagnose auf freie Gelenkkörper, je nachdem ob in der Ein- oder Mehrzahl, klinisch als sicher angesehen.

Und in der d r i t t e n Untergruppe, die aus 2 Fällen besteht, ist jedesmal außer einem freien Gelenkkörper noch eine Verletzung des Meniscus diagnostiziert.

Wenn wir nun die klinischen Diagnosen mit dem jeweiligen Gelenkbefund nach erfolgter Arthrotomie vergleichen, so kommen wir zu folgendem Ergebnis:

Bei der e r s t e n Untergruppe kann die in dem betreffenden Falle durchgeführte Probearthrotomie den Verdacht auf einen freien Gelenkkörper nicht bestätigen. Das Gelenkinnere zeigt vielmehr makroskopisch keinerlei pathologische Veränderungen.

Die Gründe, die in diesem Falle zu dem Verdacht auf einen freien Gelenkkörper Anlaß gaben, seien hier kurz aufgeführt:

Vor einem Jahr plötzlich, ohne daß jedoch ein Trauma angegeben werden kann, heftige Schmerzen im linken Knie. Besserung

durch konservative Behandlung. Jetzt vor 2 Tagen wieder starke Schmerzen im gleichen Knie, die besonders am inneren Gelenkspalt lokalisiert werden. Patient kann nicht auftreten, außerdem deutliche Bewegungseinschränkung. Es erfolgt daher die Einweisung in die Klinik. Objektiv geringe Schwellung und Schmerzhaftigkeit, geringe Bewegungseinschränkung. Röntgen o. B.

Bei den zur zweiten Untergruppe gehörenden 19 Fällen wird die klinische Diagnose nahezu restlos durch das Operationsergebnis bestätigt, da tatsächlich bei 18 Fällen freie Körper im Gelenk gefunden werden. Zweimal kann der freie Körper von außen angespießt und dann mit Hilfe eines kleinen Schnittes entnommen werden. Einmal befinden sich die Gelenkmäuse im Hoffaschen Fettkörper und werden mit ihm entfernt.

Nur ein einziges Mal ist ein freier Körper bei der Gelenkeröffnung nicht nachweisbar. Dagegen findet sich auf der medialen Hälfte, der Kniescheibe aufsitzend, ein kleinerbsengroßes Knorpelknötchen sowie auf der gegenüberliegenden Gelenkfläche das entsprechende Negativ Das Knorpelstück wird excidiert und der Knorpel in der Umgebung geglättet.

Bei den zwei Fällen der dritten Untergruppe stimmen klinische Diagnose und Operationsbefund überein. Das eine Mal werden zwei Gelenkmäuse sowie der mediale Meniscus, der abnorm beweglich ist, entfernt, während im anderen Falle 3 Gelenkkörper und der gelöste laterale Meniscus herausgenommen werden.

Man wird sich nun die Frage stellen, welche ursächlichen Momente für die Entstehung der freien Gelenkkörper bei unseren 22 Fällen — mit Ausnahme des einen, wo die Probearthrotomie einen normalen Gelenkbefund ergibt — wohl verantwortlich zu machen sind:

Dabei zeigt sich, soweit eine Beantwortung dieser Frage an Hand der Krankengeschichten möglich ist, daß die Osteochondritis dissecans zweifellos die größte Rolle spielt, indem sie nämlich neunmal, also fast in jedem zweiten Falle, die der Entstehung der freien Körper zugrunde liegende Krankheit darstellt. Von diesen neun Fällen sind es acht, bei denen der Operation eine ausgesprochen lange Anamnese, im Durchschnitt $10^1/_2$ Jahre, vorausgeht. Fünfmal finden wir, meist zu Beginn dieser Periode, einmalige schwere Traumen, die das betreffende Knie getroffen haben, nur in einem Falle werden öftere leichte Traumen angegeben. Zweimal ist in der Vorgeschichte ein Trauma nicht bekannt. Eine gewisse Ausnahme bildet schließlich der letzte Fall, wo von dem Kranken die Dauer der Beschwerden mit 14 Tagen, und zwar im Anschluß an ein nicht ganz eindeutiges Trauma, angegeben wird. Gleichzeitig möchte der Kranke das Vorhandensein der freien Gelenkkörper als direkte Unfallfolge dartun, was jedoch bei der Anamnese und dem für eine Osteochondritis dissecans typischen Operationsbefund als nicht recht glaubhaft erscheint.

Nach der Osteochondritis dissecans als Ursache für die Bildung der freien Gelenkköper sind an zweiter Stelle 4 Fälle zu nennen, bei denen der kausale Zusammenhang mit dem stattgehabten Trauma immerhin so deutlich erscheint, daß wir es für richtig halten, sie hier gesondert aufzuführen:

Im ersten Falle kommt es infolge eines Unfalles beim Gepäckmarsch zu kleinen Knorpelknochenabsprengungen im Gelenk mit deutlichem Erguß und starker Schmerzhaftigkeit. Nach zweimaliger Punktion wird das Gelenk 7 Tage nach dem Unfall eröffnet und die abgesprengten Teilchen entfernt. Bei den übrigen 3 Fällen liegen die Verhältnisse zwar nicht ganz so klar, trotzdem scheint auf Grund der jeweiligen Vorgeschichte der Zusammenhang mit dem erlebten Trauma recht wahrscheinlich. In aller Kürze lautet die Anamnese

bei Fall 2: Vor einem Jahr schwerer Zusammenprall beim Fußballspiel. Heftige Schmerzen im rechten Knie. Danach wieder relativ beschwerdefrei. Vor 8 Tagen wieder beim Fußballspiel Knie gegen Knie geprallt. Starke Schmerzen und Schwellung. Einweisung.

bei Fall 3: Vor $1^1/_2$ Jahren Sturz von der Treppe auf das rechte Knie. Starke Schwellung. Seitdem recht oft Schmerzen, vorübergehend auch Einklemmungserscheinungen.

bei Fall 4: Vor 2 Jahren Sturz vom Fahrrad. 3 Monate lang im Krankenhaus gelegen. Nur vorübergehende Besserung. In letzter Zeit erhebliche Bewegungseinschränkung. Röntgenologisch jetzt freier Körper festgestellt. Zur Operation eingewiesen.

Wie man zunächst sieht, ist die Dauer der vor der Operation verzeichneten Beschwerden mit durchschnittlich $1^1/_2$ Jahren im Vergleich zu den Fällen mit Osteochondritis dissecans eine relativ kurze. Ferner lassen sich in jedem der 3 Fälle die Beschwerden unmittelbar vom Tage des Traumas bis zur schließlich notwendig gewordenen Operation ziemlich geradlinig verfolgen, und endlich ist weder im Röntgenbild noch im Operationsbericht irgendein Anhaltspunkt für eine bestehende Osteochondritis zu finden. Die Annahme, daß es sich auch bei diesen 3 Fällen um eine mehr traumatische Entstehungsweise der freien Gelenkkörper handelt, ist daher nicht unberechtigt.

Zwei weitere Fälle, bei denen als Ursache für die Entstehung der Gelenkmäuse eine Arthrosis deformans des betreffenden Kniegelenkes zu gelten hat, seien nur kurz erwähnt: Bei dem einen Fall handelt es sich um einen 62 jährigen Patienten, der schon seit Jahren an Arthrosis deformans beider Kniegelenke leidet und bei dem sich jetzt seit fünf Wochen die typischen Einklemmungserscheinungen im rechten Knie zeigen, während es sich bei dem anderen Fall um einen 30 jährigen Patienten handelt, der im Anschluß an einen schweren Motorradunfall vor fünf Jahren an Arthrosis deformans des rechten Kniegelenks erkrankt ist.

Bei dem einzigen Falle von Chondropathia patellae handelt es sich um einen 16jährigen Lehrling, der vor rund 7 Monaten beim Sprung ins Wasser einen „Knacks" im linken Kniegelenk verspürt hat. Anschließend kann er eine zeitlang das Bein nicht mehr ganz frei bewegen, außerdem tritt eine mäßige Schwellung am erkrankten Knie auf. Röntgenologisch wird ein freier Körper gefunden sowie die Diagnose Chondropathia patellae gestellt. Es ist nicht ganz unwahrscheinlich, daß der Sprung ins Wasser vor einigen Monaten zur Ablösung eines Stückes des schadhaften Knorpels von der Rückseite der Kniescheibe geführt hat.

Es bleiben nun noch 5 Fälle übrig, bei denen die Frage nach der Entstehungsursache der freien Gelenkkörper nicht beantwortet werden kann, sei es, daß die Anamnese keine sicheren Anhaltspunkte bietet, sei es, daß Röntgen- und Operationsbefund eine klare und eindeutige Darstellung vermissen lassen. Wollte man allerdings nach dem Gesamteindruck jedes einzelnen Falles urteilen und hiernach eine entsprechende Vermutungsdiagnose aufstellen, so würde man bei 3 von den 5 Fällen als Ursache am ehesten eine Osteochondritis dissecans, bei dem 4. Fall ein einmaliges Trauma und bei dem 5. eine Arthrosis deformans annehmen. Jedoch lassen sich, wie gesagt, hierfür keinerlei exakte Beweise anführen.

Zum Schluß seien noch einige Worte über das Alter der 22 Fälle und die Lokalisation der Erkrankung gesagt.

Die Verteilung auf die verschiedenen Altersstufen ist folgende:

Unter 20 Jahren 1 Fall; zwischen 20 und 30 Jahren 9, zwischen 30 und 40 Jahren 6 Fälle. Schließlich noch 4 Fälle zwischen 40 und 50 Jahren und je einer von 53 und 62 Jahren.

Lokalisation: 12 mal ist das rechte, 10 mal das linke Knie befallen. Dabei zeigt die Zahl der jeweils entfernten Gelenkmäuse folgende Unterschiede: 9 mal wird eine Gelenkmaus gefunden und entfernt, 8 mal zwei Gelenkmäuse, 2 mal drei und einmal vier Gelenkmäuse.

3. Chronisch-rezidivierender Kniegelenkserguß.

Die Zahl der unter der Diagnose „Chronischer Kniegelenkserguß" durchgeführten Kniegelenkseröffnungen ist mit nur 7 Fällen im Vergleich zu den Meniscusverletzungen und freien Gelenkkörpern eine recht geringe.

Bereits an anderer Stelle wurde darauf hingewiesen, daß etwa 90 % aller Kniegelenkstraumen einen Erguß in die Gelenkhöhle nach sich ziehen, daß aber nur bei rund 1/4 dieser Fälle — als Folge einer gewissen konstitutionellen Minderwertigkeit — ein chronisch-rezidivierender Erguß zurückbleibt. Außerdem ist bereits weiter oben festgestellt worden, daß Gelenkergüsse häufig das einzige Symptom einer Reiz-

empfindlichkeit darstellen, während sie wohl noch häufiger als Begleiterscheinungen einer Knorpel- oder Meniscuserkrankung auftreten.

Wenn wir nun bei unseren 7 Fällen eine gewisse Einteilung vornehmen wollen, so geschieht dies am besten auf Grund der soeben angeführten Gesichtspunkte. Dabei zeigt sich, daß tatsächlich schon bei der geringen Zahl unserer Fälle diejenigen Ergüsse, die als Folge von Knorpelknochenveränderungen innerhalb des Gelenkes aufzufassen sind, mit der Zahl 4 eindeutig an der Spitze stehen. Die pathologischen Veränderungen, um die es sich hierbei im einzelnen handelt, sind bei den 2 ersten Fällen Ausdruck einer Osteochondromalacie bezw. Chondropathie der Patella, beim 3. Fall liegt eine Osteochondritis dissecans zugrunde, und im 4. Fall schließlich handelt es sich um eine schwere Arthrosis deformans.

Nach der Gelenkeröffnung zeigt sich, daß bei den 2 erstgenannten Fällen der Knorpel auf der Rückseite der Kniescheibe weich und morsch erscheint, ferner finden sich bei dem einen Falle stellenweise zottenförmige Wucherungen auf dem Knorpel, während die Synovialis sowie in einem Falle auch der Fettkörper beide Male deutlich verdickt und gerötet sind.

Beim 3. Falle findet sich nach der Gelenkeröffnung eine chondritisch veränderte Gelenkfläche mit rauhen Auflagerungen sowie einzelne Fibrinzotten auf der stark injizierten und verdickten Synovialis. Im letzten Falle bietet sich der Befund einer fortgeschrittenen Arthrosis deformans, die Gelenkinnenhaut sowie der Hoffasche Fettkörper sind hochgradig entzündet, überall reichlich Fibrinauflagerungen. Die Menisci sind derb und atrophisch.

Das Alter der in Frage Stehenden beträgt in den ersten Fällen je 14 und 18, im 3. und 4. Fall dagegen 60 und 30 Jahre. In derselben Reihenfolge der Kranken wird von ihnen die Dauer der Beschwerden mit 2 Monaten, 4 Jahren, 4 Monaten und 10 Jahren angegeben.

An 2. Stelle sind nun die Fälle zu nennen, bei denen das Bestehen des Kniegelenksergusses nicht die Folge einer Knorpel- oder Meniscuserkrankung darstellt, sondern viel eher als Ausdruck eines erhöhten Reizzustandes zu verstehen ist.

Es handelt sich um zwei Patienten; bei dem ersten, der jetzt 25 Jahre alt ist, besteht ein seit 6 Jahren monatlich rezidivierender Kniegelenkserguß, über dessen Ätiologie völlige Unklarkeit herrscht. Die während der Operation entnommene Probeexcision ergibt als Diagnose eine chronisch-unspezifische Synovitis.

Beim 2. Kranken, der im 32. Lebensjahre steht, existiert der Erguß seit 2 Monaten. Da der Patient vor 6 Jahren an einer Lungentuberkulose erkrankt war, besteht zunächst der Verdacht auf einen spezifischen Prozeß, der sich jedoch in keiner Weise durch die üblichen Unter-

suchungsmethoden bestätigen läßt. Auch die Probeexcision zeigt ein negatives Resultat. Bei der Operation wird die Synovialis hochgradig verdickt und gerötet vorgefunden. Zu bemerken ist noch, daß der Patient seit 2 Monaten wegen einer Gonorrhoe in Behandlung ist.

An 3. Stelle endlich ist ein Fall zu nennen, der insofern eine gewisse Sonderstellung gegenüber den bisher besprochenen einnimmt, als es sich ätiologisch um eine recidivierende Polyarthritis rheumatica handelt.

Die Operationsmethoden, die bei den einzelnen Krankheitszuständen angewandt werden, sind z. T. recht verschieden.

Betrachten wir zunächst wieder die beiden Kranken, deren Kniegelenkserguß als Folge einer Chondropathia patellae zu erklären ist, so sehen wir, daß bei dem einen nach erfolgter Gelenkeröffnung der pathologisch veränderte Knorpel excidiert sowie die gewucherte Synovialmembran entfernt wird. Anschließend bringt man den entstandenen Defekt mit Fettläppchen zur Deckung, dann erfolgt der Verschluß des Gelenkes. Bei dem anderen Kranken findet die Abmeißelung des schadhaften Knorpels sowie die Abtragung zottenförmiger Synovialwucherungen in ähnlicher Weise statt, außerdem wird ein Teil des vergrößerten Fettkörpers entfernt und zuletzt die Kapselfensterung nach L ä w e n ausgeführt.

Bei der Kranken mit der Osteochondritis dissecans bleibt es bei einer Probearthrotomie. Nach Erhebung des bereits vorseitig beschriebenen Befundes wird das Gelenk wieder verschlossen und in der Absicht, das Bein zur Versteifung zu bringen, ein Oberschenkel-Gips angelegt.

Bei dem nächsten Kranken mit fortgeschrittener Arthrosis deformans wird die Kapselfensterung nach L ä w e n ausgeführt. Das Gleiche geschieht auch bei einem der beiden Fälle mit chronisch-unspezifischer Synovitis, während beim zweiten zunächst nur eine Probearthrotomie und erst 2 Monate später die Excision des gesamten oberen Recessus erfolgt.

Bei dem Patienten mit der recidivierenden Polyarthritis rheumatica wird wieder die Kapselfensterung nach L ä w e n durchgeführt.

Zusammengefaßt sehen wir also bei den 7 Fällen als Operationsmethoden 4 mal die Kapselfensterung nach L ä w e n , 1 mal die einfache „Gelenktoilette“ mit Entfernung der Synovialmembran und ebenfalls je 1 mal die Excision des gesamten oberen Recessus sowie die Probearthrotomie.

4. Empyem.

Die folgenden 7 Fälle, bei denen die Gelenkseröffnung wegen eines Knie-Empyems durchgeführt wurde, lassen im Hinblick auf die verschiedenartige Entstehungsweise eine Einteilung in drei Gruppen zu:

In der ersten ist das metastatische, d. h. auf hämato- und lymphogenem Weg entstandene Empyem erfaßt, in der zweiten dasjenige bei Osteomyelitis und in der dritten Gruppe dasselbe als Folgezustand nach penetrierenden Verletzungen.

Zunächst die Besprechung der auf metastischem Wege entstandenen 3 Empyeme. Unter ihnen hat der jüngste Patient ein Alter von 8 Monaten. Das Kind erkrankt plötzlich mit hohem Fieber; am Unterschenkel sowie in der Gegend des rechten Kniegelenkes zeigt sich eine deutliche Rötung und Schwellung. Die Phlegmone des ganzen Beines, die sich rasch entwickelt, führt zur eitrigen Infektion des Kniegelenkes. Kulturell werden Streptokokken nachgewiesen. Therapeutisch erfolgt die sofortige Drainage des Gelenkes. Das Bein ruht in einer Gipslonguette. Mehrere Abscesse an Ober- und Unterschenkel werden nacheinander incidiert. Nachdem das Kind bereits im 2. Monat in der Klinik liegt, erkrankt es plötzlich an Scharlach. Seine Entlassung als „geheilt" erfolgt 4 Monate nach der Einlieferung. Das Bein ist fast normal beweglich.

Der nächstältere Patient ist ein Knabe von 9 Jahren. Bei ihm handelt es sich ätiologisch um eine seit etwa einem Jahr bestehende Furunkulose. Vor einigen Tagen plötzlich Schmerzen und Schwellung in der linken Kniegegend, wo sich mehrere alte, z. T. noch gerötete Furunkelnarben finden. Kulturell lassen sich Streptokokken nachweisen. Nachdem am ersten Tage zunächst nur punktiert und danach das Gelenk drainiert und gespült wird, erfolgt am zweiten Tage außer der Eröffnung der beiden seitlichen Recessus auch diejenige des hinteren Gelenkabschnittes mit zwei lateralen Schnitten. Nun werden 3 Drains eingelegt und mit Rivanol gespült. Unter dieser Behandlung erfolgt nach drei Monaten die Entlassung als „geheilt". Das Knie wird noch etwas in gebeugter Stellung gehalten, ist aber passiv gut ausstreckbar.

Der dritte und letzte Kranke dieser Gruppe ist 70 Jahre alt und hat außer einem hochgradigen tabischen Kniegelenk ein „Mal perforant" an der rechten Großzehe. Von hier aus kommt es zur Phlegmone des Beines und Sepsis, die ihrerseits auf metastatischem Wege zur Infektion des Kniegelenkes führen. Die sofortige breite Incision und Drainage des Gelenkes kann den Patienten nicht mehr retten. Unter Ikterus und zunehmender Desorientierung erfolgt nach 4 Tagen der Exitus.

Bei den folgenden 2 Fällen, deren Kniegelenkempyem als Folge einer Osteomyelitis entstanden ist, handelt es sich zunächst um ein 7 Monate altes Mädchen, das vor einigen Tagen plötzlich unter hohem Fieber und schlechtem Allgemeinbefinden sowie einer starken Schwellung am rechten Knie erkrankte, die den Hausarzt veranlaßte, eine Punktion und Rivanolspülung des betroffenen Kniegelenkes vorzunehmen. Da sich der Zustand aber nur verschlimmert, erfolgt Einweisung in die Klinik, wo als Erstes ein Erysipel in der Kniegegend festgestellt wird. Die Kultur ergibt Streptokokken. Röntgenologisch wird ein zerstörender entzünd-

licher Prozeß am distalen Femurende nachgewiesen und die Diagnose Osteomyelitis (?) gestellt. Es ist also in diesem Falle die Diagnose nicht absolut sicher, und man wird sich vielleicht fragen, ob das Erysipel hier nicht mehr als nur einen Nebenbefund darstellen dürfte. Die klinische Behandlung erfolgt zunächst mit mehrfachen Punktionen und Rivanolspülungen. Da das Fieber aber weiter zunimmt und die Zahl der Leucocyten auf 30 000 ansteigt, wird 10 Tage später doch noch die beiderseitige Eröffnung und Drainage des Kniegelenkes durchgeführt. Die Entlassung mit Beckengips und Subluxationsstellung des Kniegelenkes 4 Monate danach bedeutet kein glückliches Endergebnis.

Bei dem 2. Fall dieser Gruppe ist das Resultat noch schlechter: Ein 62-Jähriger erkrankt im Anschluß an eine Otitis media zunächst mit einer doppelseitigen Phlegmone der Knöchelgegend. Sieben Tage darauf tritt eine Schwellung am linken Knie auf, die nach mehrfachen Rivanolspülungen des Kniegelenkes wieder zurückgeht. Im weiteren Verlauf entwickelt sich eine Osteomyelitis beider Sprunggelenke, die verschiedentlich operativ angegangen wird. Gelegentlich einer erneuten Schwellung des linken Kniegelenkes wird röntgenologisch ein knochenzerstörender Prozeß in ihm festgestellt. Wieder nur Behandlung mit Punktion und Rivanolspülung. Schließlich erfolgt aber doch die breite Eröffnung und Drainage des Kniegelenkes nach beiden Seiten und nach der Kniekehle zu. Trotzdem nimmt die Krankheit weiterhin ihren ungünstigen Verlauf. Mehrfach werden Senkungsabscesse in der Wade sowie Absceßbildungen über den unteren Partien des Unterschenkels incidiert. Eine Dauerberieselung des linken Kniegelenkes mit NaCl und Borlösung ändert ebenfalls nichts an dem Gesamtzustand. Eine neu entstandene eitrige Parotitis wird incidiert. Zuletzt kommt es noch zur Ausbildung eines Pleuraempyems, jedoch geht der Kranke unter dauernder Verschlechterung des Allgemeinbefindens jetzt — 4 Monate nach seiner Einlieferung — rasch zugrunde.

Das Beispiel eines Knie-Empyems nach penetrierender Verletzung sehen wir in einem 7jährigen Jungen, dem bei der Ernte die Heugabel in das Knie gestochen wurde. Die sofort einsetzende Entzündung wird zunächst daheim 10 Tage lang mit feuchten Umschlägen usw. behandelt. Dann bringt man den Jungen in ein benachbartes kleineres Krankenhaus, wo das vereiterte Gelenk drainiert wird. Zehn Wochen später erfolgt die Verlegung in die Frankfurter Chirurgische Universitätsklinik. Bei der Aufnahme findet sich ein Gummidrain im oberen Recessus, der Abfluß ist jedoch nur schlecht möglich. Sechs Tage später wird das Gelenk aufgeklappt: Zwei Monate lang starke Eiterung. Dann schließt sich die Wunde, das Knie steht in Subluxationsstellung. Nach weiteren zwei Monaten erfolgt schließlich die Resektion des Kniegelenkes in offener Wunde. Entlassung mit festem Bein.

Zum Schlusse noch ein Fall, bei dem die Ursache des Knie-Empyems nicht sicher geklärt werden kann. Der 52jährige Patient erkrankt plötz-

lich bei der Arbeit mit hohem Fieber und Schüttelfrost. Abends spürt er dann erstmalig Schmerzen im rechten Kniegelenk. Nach der Einweisung in die Klinik zunächst konservative Behandlung. Eine Probepunktion zur Sicherung der Diagnose ergibt hämolytische Streptokokken. Nach 10 Tagen erfolgt wegen Verschlechterung des Zustandes die beiderseitige seitliche Eröffnung des Gelenkes, anschließend Rivanolspülung und Drainage. Nach 3 Monaten wird der Patient mit steifgestelltem Knie und Knieapparat entlassen.

Sämtliche 7 Fälle von Knie-Empyem seien abschließend noch einmal zur besseren Übersicht in einer Tabelle dargestellt:

Alter	Ursache	Bakt.	Operat.	Ausgang
1) 8 Mon.	Phlegmone	Strepto.	Drainage	Geheilt
2) 9 Jahre	Furunkulose	„	„	„
3) 70 Jahre	Sepsis	?	„	Exitus
4) 7 Mon.	Osteomyelitis	Strepto.	„	Subluxat.
5) 62 Jahre	„	„	„	Exitus
6) 7 Jahre	Penetr. Verl.	?	Aufklapp.	Resektion
7) 52 Jahre	?	Strepto.	Drainage	Versteifung

5. Meniscuscyste.

Bei dem einzigen Fall mit einer Meniscuscyste ergibt die Anamnese, daß der Patient vor etwa 2 Jahren auf das linke Knie gestürzt ist und seitdem über Beschwerden an der Außenseite des Kniees zu klagen hat.

Die Untersuchung ergibt weitgehendst den für eine Meniscuscyste charakteristischen Befund. Am lateralen Meniscus fühlt man unter der Haut ein ungefähr bohnengroßes Knötchen, das sehr schmerzhaft ist und über dem sich die Haut verschieben läßt. Da der Patient von seinen Beschwerden, welche trotz längerer konservativer Behandlung nicht besser werden, befreit sein möchte, wird die Indikation zur Eröffnung des Kniegelenkes als gegeben betrachtet.

Bei der Operation zeigt sich der Meniscus selbst unbeschädigt, an einer Stelle aber befindet sich eine etwa bohnengroße Cyste, die sorgfältig gelöst und exstirpiert wird.

Zusammenfassung:

In der vorliegenden Arbeit war die Aufgabe gestellt, an Hand der Krankengeschichten aus den Jahren 1930—1940 die Indikationen zur Eröffnung des Kniegelenkes, wie sie an der Chirurgischen Universitätsklinik zu Frankfurt a. Main während dieser Zeit gestellt wurden, zu erfassen und gegeneinander abzugrenzen. Dabei gelangten insgesamt 74 Fälle zu einer genauen Bearbeitung, darunter 37 Meniscusverletzungen, 22 freie Gelenkkörper, je 7 Fälle mit chronischem Kniegelenkserguß und Knie-Empyem sowie 1 Fall von Meniscuscyste.

Im 1. Teil der Arbeit wird in kurzer Form der heutige Stand der Wissenschaft besprochen, im 2. Teil erfolgt dann die ausführliche Darstellung sämtlicher in der Klinik beobachteten Fälle sowie die jeweilige Einstellung zur Operation. Das Ergebnis lautet in Kürze:

1. Bei klarer Diagnose einer Meniscusverletzung ist die Exstirpation des geschädigten Zwischenknorpels das Normalverfahren.
2. Zeigt nach erfolgter Arthotomie der Meniscus keine sicheren pathologischen Veränderungen, so erscheint es zweckmäßig, ihn dennoch zu exstirpieren.
3. Ein Meniscusregenerat wird, falls es erneut Beschwerden macht, besonders gründlich entfernt.
4. Die Probearthrotomie des Kniegelenkes ist nur in besonderen Fällen angezeigt.
5. Beim Vorhandensein freier Gelenkkörper ist die Operation möglichst bald auszuführen.
6. Bei den Kniegelenksbeschwerden, die als Folge einer Arthrosis deformans auftreten, ist die Anzeige zur Operation nur ausnahmsweise gegeben.
7. Der hartnäckige, immer wiederkehrende Kniegelenkserguß fordert ein operatives Eingreifen, das im wesentlichen aus der Kapselfensterung nach L ä w e n besteht, falls notwendig, ist eine Gelenktoilette durchzuführen.
8. Beim Empyem des vorderen Gelenkabschnittes hat sich die Incision und Drainage des Kniegelenkes am besten bewährt.
9. Beim Bestehen einer Meniscuscyste ist die Operation angezeigt.

Literaturverzeichnis:

Becker, F.: Chirurg 1936, 680
Bircher: zit. n. Sommer u. Bürkle de la Camp
Böhler, L.: Wien. klin. Wschr. 1938, I, 972
Bürkle de la Camp: Arch. orthop. Chir. 35, 50 u. 75
Dieterich, H.: Arch. klin. Chir. 155, 29
—,—: Dtsch. Z. Chir. 230
Gebhardt, K.: Der Bandschaden des Kniegelenkes. Leipzig 1933
Groh, H.: Zbl. Chir. 1938, 302
Jehn, W.: Bruns Beitr. 166, 278
—,—: Z. ärztl. Fortbildung. 35, 470
Klapp, B. u. Boeminghaus: Zbl. Chir. 1936, 1682
Läwen, A.: Bruns Beitr. 155, 161
—,—: Dtsch. med. Wschr. 1934 I, 14
—,— u. M. Biebl: Arch. klin. Chir. 180, 364
Lauber: Arch. klin. Chir. 200, 102
Mandl, F.: Arch. klin. Chir. 151, 302
—,—: Zbl. Chir. 1929, 1547, 3265
—,—: Zbl. Chir. 1930, 1396
—,—: Zbl. Chir. 1935, 694
—,—: Dtsch. Z. Chir. 239, 580
Oberniedermayr: Arch. klin. Chir. 156, 56
Panthel, G.: Arch. klin. Chir. 197, 857
Remmer-Andreesen: Arch. orthop. Chir. 35, 58
Rostock, P.: Arch. orthop. Chir. 38
—,—: Arch. klin. Chir. 200, 456
—,—: Bruns Beitr. 144, 58
—,— u. Runge, H.: Arch. orthop. Chir. 38, 460
Schum, H.: Ref. Zbl. Chir. 1937, 1986
Silfverskiöld: Ref. Zbl. Chir. 1934, 413
Sommer, R.: Ref. Zbl. Chir. 1937, 1496
Staa, H. v.: Arch. klin. Chir. 161, 281
Stieve, F.: Z. mikrosk. anatom. Forschg. 46, 436
Wilcke: Bruns Beitr. 169, 75

Lebenslauf

Ich, Siegfried Lahnstein, wurde am 16. November 1916 als Sohn des Lehrers Joseph Lahnstein und seiner Ehefrau Therese, geb. Biegel zu Frankfurt (Main) geboren. Nach vierjährigem Besuch der Grundschule kam ich in das Lessing-Gymnasium zu Frankfurt (Main), wo ich Ostern 1936 das Reifezeugnis erhielt. Nach Ableistung meiner Arbeitsdienstpflicht begann ich im Wintersemester 1936 das medizinische Studium an der Frankfurter Universität, legte Februar 1939 das medizinische Vorexamen ab und bestand am 17. März 1941 das medizinische Staatsexamen. Im 1. Kriegssemester studierte ich an der Universität München. Seit dem 1. Mai 1941 bin ich als Pflichtassistent an der Medizinischen Universitäts-Poliklinik zu Frankfurt (Main).